Aus der Klinik für Ohren-, Nasen- und Halskranke
der Universität Marburg.
(Direktor: Professor Dr. Uffenorde).

Kieferosteomyelitis mit sequestrierender Zahnkeim=entzündung.

Inaugural-Dissertation
zur
Erlangung der zahnärztlichen Doktorwürde
der
Hohen Medizinischen Fakultät
der Universität Marburg

vorgelegt von

Hans Koch,
Zahnarzt aus Kassel.

Marburg 1933.

Angenommen von der Medizinischen Fakultät Marburg
am 15. Juni 1933.
Gedruckt mit Genehmigung der Fakultät.
Referent: Professor Dr. Uffenorde.

Kieferosteomyelitis mit sequestrierender Zahnkeimentzündung.

Im Säuglings- und Kleinkindalter haben wir es nicht sehr selten mit einer Krankheit zu tun, welche mit Schwellung, Fieber und Rötung des Gesichts, sowie Veränderungen an den Kiefern einhergeht, der Kieferosteomyelitis. Diese hat meistens erst ihr Ende mit der Ausstoßung der erkrankten Zahnanlage, bzw. der Zähne. Prädisponierend für die Kieferosteomyelitis sind vor allem die besonderen Verhältnisse und die häufigen septischen Erkrankungen im jugendlichen Alter.

Das Krankheitsbild beim Säugling, Kleinkind und auch beim Erwachsenen ist meist ein sehr schweres. Die Symptome beim Oberkieferhöhlenempyem können unter Umständen dieselben sein. (Lessing). Es ist heute fast allgemein bekannt, daß Kieferhöhlenempyeme beim Säugling und Kleinkind äußerst selten sind.

Da die Genese der Erkrankung oft unklar ist, man aber dazu neigt, die Diagnose nach den Hauptsymptomen zu stellen, so nimmt es nicht Wunder, daß Fälle in Behandlung des Nasen-, Kinder-, Augen- und Zahnarztes kommen. Dementsprechend finden wir auch Fälle von Kieferosteomyelitis über das ganze Schrifttum (rhinologische, pädiatrische, ophthalmologische, zahnärztliche und chirurgische) verbreitet. Einige Autoren seien hier genannt: Blohmke, v. Gilse, Zarfl, Finkelstein, Bosse, Schubert, Dietrich, Bronner u. a.

Es ist vor allem das Verdienst Bronners, eine Reihe von Krankheitsbildern, wie Phlegmone der Orbita, Empyem der Highmorshöhle, gangränöse und sequestrierende Zahnkeimentzündung als Kieferosteomyelitis zusammenzufassen

und die Hauptsymptome mit den pathologischen und anatomischen Befunden in Übereinstimmung zu bringen.

Genau wie am übrigen Skelett, so können wir auch an den Kiefern zwei Formen der Osteomyelitis feststellen: erstens die hämatogene Form, zweitens die auf fortgeleiteter Infektion beruhende, wozu auch die dentale zu rechnen ist.

Während beim Kleinkind die Kieferosteomyelitis hauptsächlich von den Milchzähnen und sekundär miterkrankten Zahnkeimen ausgeht, scheint es so, als ob im Säuglingsalter die hämatogene Form die häufigere ist. Der Grund ist wahrscheinlich in dem noch später zu besprechenden Geburtstrauma zu suchen.

Stets aber wird in den jugendlichen Kiefern, solange die Dentition noch nicht abgeschlossen ist, das Hauptaugenmerk auf die Sequestration der Zahnkeime gelenkt, zumal im Säuglingsalter, wo das Kieferinnere fast nur aus Zahnanlagen besteht und bei eitrigen Erkrankungen die Entzündung der Zahnkeime daher in den Vordergrund tritt. Dieser Vorgang kann in so ausgesprochener Weise vor sich gehen, daß er von manchen Autoren (Zarfl, Swoboda, Kassowitz, Dietrich, Bäumler u. a.) als eine besondere Krankheit angesehen wurde. In Wirklichkeit ist die sequestrierende Zahnkeimentzündung aber keine selbständige Erkrankung, sondern nur ein Symptom der Kieferosteomyelitis in diesem Alter. Eine primäre Erkrankung der Zahnkeime ist ätiologisch nicht erwiesen.

Es ist erklärlich, daß wir es hier vornehmlich mit akut entzündlichen Prozessen zu tun haben; auch ist der Verlauf infolge des vielen spongiösen Knochens, ein stürmischerer als beim Erwachsenen.

Im Anschluß hieran komme ich auf den ersten Fall von Kieferosteomyelitis mit sequestrierender Zahnkeimentzündung zu sprechen.

Fall 1.

Anamnese: Bei unserem Kranken handelt es sich um einen elf Wochen alten Knaben. Die Geburt ging glatt von statten. Die Aufnahme erfolgte am 26. 5. 1932 in die hiesige Hals-, Nasen- und Ohrenklinik. Anfangs des Monats soll der Kleine einen heftigen Schnupfen gehabt haben. Auch sollen seit einiger Zeit Veränderungen im Munde beobachtet worden sein. Etwa am 15. 5. ist der Mutter aufgefallen, daß er immer beim Trinken die Brustwarzen losge-

lassen und dabei geweint hat. Am 23. 5. schwoll dann die linke Gesichtsseite an. Temperatur bis 40°. Außerdem etwas Rötung und Schwellung am linken Augenlid und Absonderung aus dem Auge. In den letzten Tagen hat die Mutter die Brust abgezapft und dem Kinde gegeben.

Befund:

Links Schwellung des Augenlides. Der Augapfel ist vorgedrängt. Conjunktiva chemotisch. Ebenso Wange und Lippe verdickt, teigige, schmerzhafte Phlegmone. (Siehe Abb. I.) Fistel in der Gegend des linken Caninus.

Abb. I.

Diagnose:

Osteomyelitis des Oberkiefers mit sequestrierender Zahnkeimentzündung.

Behandlung:

Unter örtlicher Betäubung Einschnitt in die linke Vorhofkuppe. Es tritt reichlich Eiter hervor. Ein verfärbter Zahnkeim wird entfernt, ebenso Knochenteile. Eine Kommunikation mit der Nase ist nicht nachweisbar, doch tritt reichlich Eiter aus dieser hervor.

Am 30. 5. zunehmende Schwellung der Schläfengegend. Linker Augapfel nach außen und vorn stärker, nicht nur relativ, sondern auch absolut vorgedrängt. Da Fluktuationsgefühl vorhanden war, erfolgte Inzision am Auge. Viel Eiter. Auf jedes Angreifen der Orbita wurde verzichtet. Unter häufigem Verbandwechsel gehen die Temperatur und die Schwellung zurück. Am 2. 6. lassen sich wiederum zwei lose liegende Zahnkeime entfernen. Die Wunde an der Schläfe vernarbt. Die Schwellung geht ganz zurück; aber immer noch Eiterabsonderung aus Mund und Nase. Der Säugling wird darauf in ambulante Behandlung entlassen.

In der Folge werden aus der Mundwunde mehrere kleine zackige Sequester und wiederum ein Zahnkeim entfernt. Das Kind wird weiter mit abgezapfter Muttermilch genährt und gedeiht gut. Die Mundwunde ist anscheinend geschlossen.

Vorübergehend erfolgte vom 6. 9. bis 10. 9. wieder Aufnahme, da die Temperatur plötzlich steigt. Das Kind wird von der Großmutter versorgt, da die Mutter wegen periostalem Abszeß in der Klinik liegt.

Nachtrag vom 20. 2. 1933:

Das Kind sieht blühend aus und gedeiht gut. Nach Aussagen der Mutter hat sich um Weihnachten vorigen Jahres ein Sequester gelöst, der aus der Nase ausgestoßen wurde. Allwöchentlich wird der Kleine noch bestrahlt. Das Zahnschema ist augenblicklich folgendes:

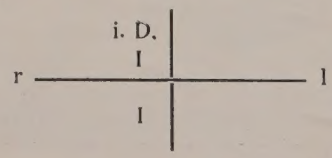

Bei dem zweiten Fall handelt es sich um eine primäre Kieferosteomyelitis und ein sekundäres Kieferhöhlenempyem.

Fall 2.

Anamnese:

Der zwei Jahre alte E. v. D. leidet seit etwa 9 Tagen an starken Schmerzen in der rechten Gesichtsseite. Schwellung unterhalb der Nase und Temperatursteigerung. Der wahrscheinlich schuldige Zahn 3 oben rechts wird darauf entfernt. Als die Schwellung stärker wurde, erfolgte Aufnahme in die hiesige Ohrenklinik am 7. 8. 1925.

Befund:

Schwellung der Augenlider. Keine protrusio bulbi. Umschriebene Auftreibung um die Extraktionswunde, außerdem Rötung. Aus der Fistel tritt Eiter hervor. Die Sonde gelangt 2 bis 3 cm durch die Alveole hoch. Es tritt kein Eiter aus der Nase. Die Drüsen am Kieferwinkel sind geschwollen.

Diagnose:

Primäre Kieferosteomyelitis und sekundäres Oberkieferhöhlenempyem. Außerdem besteht eine Parulis.

Behandlung:

Durch die Alveole gelangt man in die Highmorshöhle, in der stark foetider Eiter unter Druck steht. Ohne Eröffnung der unveränderten Nasenhöhle wird der massive Knochen neben dem unteren Nasengang entfernt und die Kieferhöhle breit eröffnet. Zähne werden dabei nicht entfernt. Einzeln haftende Stücke des stark zerstörten Orbitalbodens werden in situ gelassen.

Um dem Eiter breiten Abfluß aus der Alveole zu lassen, wird der Zahnkeim des bleibenden Gebisses entfernt. Die Schwellung geht nach und nach zurück, namentlich unter dem Auge. Es besteht nunmehr auch Absonderung aus der Nase.

Da das Allgemeinbefinden schlechter wurde, erfolgte nach 10 Tagen nochmals Revision der Wunde bei gleichzeitiger breiter Vereinigung mit der Nasenhöhle. Die an der Perorbita haftenden Knochenstücke werden entfernt. Ebenso wird das Siebbein von oben, einschließlich das Tränenbein, die lamina papyracea, entfernt, sodaß schließlich die Perorbita in unterer und medialer Augenhöhlenseite freiliegt. Nach der Behandlung allmähliches Absinken der Temperatur und Geringerwerden der Sekrete. Der Patient wurde darauf am 25. 8., als die Wunde im Munde geschlossen war, bei gutem Allgemeinbefinden entlassen.

Röntgenbefund:

Stirnhöhle nicht entwickelt. Rechte angedeutete Kieferhöhle und Siebbeingegend stark verschattet. Linke Siebbeinzelle angedeutet.

Der dritte Fall ist eine sehr interessante Beobachtung von Osteomyelitis des Oberkiefers und Albers-Schönbergscher Krankheit bei einem 14 Jahre alten Mädchen, das im Jahre 1922 in der hiesigen Universitätsklinik zur Behandlung kam. Anschließend bringe ich kurz die Krankheitsgeschichte.

Fall 3.

Anamnese:

Die Patientin ist ein 14jähriges, tuberkulosebelastetes Mädchen; sie litt im 4. Lebensmonat an starken Krämpfen und zog sich seit dem dritten Lebensjahr ohne besonderen Unfall 8 Knochenbrüche zu, die rasch wieder heilten. Es tritt frühzeitig Sehschwäche ein. Im ganzen brechen 12 Zähne durch, jedoch sehr spät und nur unvollkommen entwickelt. Bald fallen davon 6 aus, ohne durch bleibende ersetzt zu werden. Im Anschluß hieran kommt es im linken Oberkiefer zur Eiterung und zum Durchbruch des Eiters in die Nase und Wange über dem Infraorbitalrand. Nach erfolgloser Behandlung wurde das Mädchen daraufhin an Herrn Professor Uffenorde zur weiteren Behandlung überwiesen.

Befund:

Die linke Gesichtsseite ist geschwollen. Aus der Fistel über dem Infraorbitalrand entleert sich auf Druck dicker rahmiger Eiter. Im vestibulum oris findet sich links oben eine schmierig belegte Operationswunde mit dem bekannten üblen Heringslakengeruch. Der Knochen liegt frei. Mit der Sonde gelangt man hier, wie auch durch die Fistel am Infraorbitalrand, nicht in die Kieferhöhle, sondern stößt beiderseits auf rauhen Knochen. Gaumen hoch und schmal, links geschwollen. Das Gebiß besteht aus 6 Zähnen. Die Kronen der Zähne sind mehr oder weniger entwickelt. Die linke Nase ist durch Vorwölbung der lateralen Wand sehr verengt und läßt keinen freien Eiter erkennen. Rechte Nase, Rachen und Nasenrachenraum o. B.

Durchleuchtung:

Beiderseits starke Verschattung der Kieferhöhlen, links mehr als rechts, eine Punktion der Kieferhöhlen gelingt nicht. Trommelfell beiderseits eingezogen, Kalkeinlagerungen.

Der Körper des geistig gutentwickelten Kindes macht einen zurückgebliebenen Eindruck. Haut und Schleimhäute sind blaß; dürftige Muskulatur bedeckt ein Skelett, das als rachitisch angesprochen wurde. Kopf groß und quadratisch mit vorspringenden Stirn- und Scheitelhöckern. Die weiteren internistischen Untersuchungen sind für uns nicht von Bedeutung.

Röntgenbefund:

Aufnahme des Schädels in sagitaler Richtung. Kieferhöhlen und die übrigen Nasennebenhöhlen fehlen beiderseits.

An ihrer Stelle finden sich dichte Schatten. Sehr stark vergrößerter Hirnschädel. Ober- und Unterkiefer sind gegenüber dem mächtigen Kopf nur schwach ausgebildet. Die Verdichtung des Knochens ist nicht gleichmäßig, sie hat im Jochbein und Unterkiefer Aussparungen frei gelassen, die vielleicht als Markräume zu deuten sind. Am stärksten ist die Schattendichte im Bereich der Nasennebenhöhlen, in der Mittellinie und in der Verlängerung der sutura fronto parietalis.

Die wenigen Zähne machen in der Mehrzahl einen kümmerlichen Eindruck und scheinen zum größten Teil noch vollkommen knöchern umschlossen zu sein.

Diagnose:

Osteomyelitis des Oberkiefers und Albers-Schönbergsche Krankheit bei teilweiser Zahnretention.

Behandlung:

Der Oberkiefer erweist sich als vollkommen massiv; nirgends Höhlenbildung nachweisbar. In dem sehr harten, dichten, spongiösen Knochen findet man die verschiedenen Zahnanlagen unregelmäßig hingelagert, wie „fossile Reste im Kalkstein". Die Zahnkeime sind verschieden groß. Der hintere Molar ist größer als normalerweise. Auf dem Meißelschnitt ist der Knochen teilweise gangränös verfärbt und zwar besonders um die Zahnanlagen herum, teils ist er frischrot. Im ganzen mäßig blutreich. Bei weiterem Vorgehen wurden am Tuber maxillare mehrere nekrotische Stücke, sowie die Zahnanlagen entfernt und ein breiter Zugang zur Nase geschaffen. Der Boden der Orbita wird erhalten, der Fistelgang nicht aufgedeckt. Nach einigen Wochen wird das Kind in zahnärztliche Behandlung entlassen. Die Nachuntersuchung ergibt noch nach Wochen eitriges Sekret im Mund und geringen Abfluß aus der Fistel unter dem Auge.

Ursachen:

Nachdem wir nun an Hand der drei Krankengeschichten den klinischen Befund und die Hauptsymptome der Kieferosteomyelitis kennen gelernt haben, komme ich auf die Ergebnisse des 1. Falles zu sprechen.

Zunächst gebe ich aber zum besseren Verständnis des Krankheitsprozesses einen kurzen Überblick über die anatomischen und physiologischen Verhältnisse in den Kiefern der Säuglinge.

Im Kiefer des Neugeborenen haben wir je 10 ausgebildete Fächer oder Alveolen. In jeder Alveole liegt ein Zahnsäckchen für das Milchzahngebiß. Außerdem sind schon 16 Zahnanlagen für das bleibende Gebiß vorhanden, sodaß wir also in den Alveolarfortsätzen eines Neugeborenen bereits 36 Zahnanlagen vorfinden.

Bereits vom 2. Fötalmonat spielen sich im kindlichen Kiefer rege Wachstumsvorgänge ab. Schmelz und Dentin müssen durch Ablagerung von Kalk erhärtet und die Zahnkeime für den Durchbruch fertig gemacht werden; hierzu gilt es, den etwas über das Zahnsäckchen hängenden Knochen abzubauen. Die Zahnkeime müssen mit Blutgefäßen versorgt werden. In den Kiefern findet ein dauernder An- und Abbau statt. Durch die für diese Vorgänge nötige Blutversorgung nimmt es nicht wunder, daß wiederum der Weg für entzündliche Prozesse geebnet wird.

Als ursächliches Moment kommen stets Bakterien in Betracht. Im vorliegenden Fall wurden im Exsudat der Staphylokokkus pyogenes aureus, wie auch in den meisten im Schrifttum vorliegenden Fällen gefunden. (Fischer, Zarfl, Garré, Bäumler, Bosse). Über die Eintrittspforte herrscht oft Unklarheit. Wenn wir in unserem Fall die sonst so häufigen Eintrittspforten, wie Furunkel, Karbunkel, Stomatitis, Erysipel oder das Geburtstrauma ausschalten können, so müssen wir nach einem anderen Grund suchen. Da finden wir zunächst in der Krankengeschichte angegeben, daß der Kleine einen heftigen Schnupfen gehabt hat. Im Schrifttum ist eine ganze Reihe von Oberkieferosteomyelitiden, welche auf Grund einer nasalen Infektion entstanden sein sollen, verzeichnet. (Blohmke, v. Gilse, Forster, Bouchut, Bourraqué, Douglas u. a.)

Sollen wir nun in unserem Fall ein primäres Ergriffensein der Highmorshöhle annehmen oder nicht? Die Meinungen gehen hier ganz allgemein in auffallender Weise auseinander.

Für ein primäres Empyem des Antrums treten ein: Schmiegelow, Röpke, Blohmke, v. Gilse, Onodi und Schlemmer.

Es verneinen den Vorgang in diesem Alter: Brown Kelly, Landwehrmann, Wüstmann, Hajek, Lichtwitz, Collet, Weil, Loebell, Bronner,

Zarfl, François, Körner, Riegele, also die Mehrzahl der Autoren, darunter auch eine Anzahl von Rhinologen.

Schmiegelow erklärt es sich folgendermaßen: „Die Infektionskeime kommen in die mit Bindegewebe vollständig ausgefüllte, nur als Spalt bestehende Oberkieferhöhle. Es kommt zu ernster Retention des Eiters und so zu der ausgedehnten Nekrose des umliegenden Knochens. Röpke stimmt Schmiegelow zu, daß die Infektionskeime durch die Nase in die Oberkieferhöhle gelangen und drückt die Ansicht aus, daß es unwahrscheinlich ist, daß die Erkrankung von den mit Schleimhaut bedeckten Zahnkeimen, wie oft angenommen wurde, ausgeht. Blohmke und v. Gilse erklären sich das häufige Vorkommen am Oberkiefer im Säuglingsalter mit dem Vorhandensein der Highmorshöhle, ebenso schließt v. Gilse aus der Lage der Herde, da angeblich meistens der Eckzahn und die Milchmolaren ausgestoßen werden, daß die Infektion von der Nase über die Oberkieferhöhle stattfindet.

Auf der anderen Seite finden wir folgende Ansichten vertreten: Brown Kelly widerspricht der Ansicht, daß die Krankheit von einer Entzündung der Oberkieferhöhle ausgeht. „I regard the alveolus, and not the nose, as the part first involved in consequence of injury or of infection". Als Grund hierfür gibt er an, daß diese weit oben und medial liegt und daher vor Verletzungen und Infektionen geschützt ist. Eine eintretende Infektion würde meist schnell die Wand nach der Nase durchbrechen und daher keine schweren Erscheinungen hervorrufen. Die meisten der Autoren vertreten die Ansicht, daß die Entzündung vielmehr von den Kiefern und den sekundär miterkrankten Zahnsäckchen ausgeht. Dieses Säckchen liegt tief in der Alveole, und daher breitete sich bei evtl. Infektion die Entzündung leicht über den ganzen Knochen aus, um dann zur Sequestration zu führen.

Die Größen- und anatomischen Verhältnisse sind hier ohne Zweifel von Bedeutung. Leider gehen auch hier die Meinungen weit auseinander. Nach Avellis ist ein Empyem der Kieferhöhle aus entwicklungsgeschichtlichen Gründen nicht möglich, da dieselbe in diesem Alter nur theoretisch vorhanden ist. Nach Mathé ist sie aber bereits im Säuglingsalter von „beachtenswerter Größe".

Tatsache ist, daß die Größe im ersten Jahr schwankt. Im Verhältnis zu den Zahnanlagen spielt sie jedenfalls

räumlich eine untergeordnete Rolle; sie ist ein relativ kleiner Spalt, der vom Nasenrachenraum nur durch eine ganz dünne Schicht getrennt ist.

Etwaige eitrige Prozesse würden also bei primärem Ergriffensein der Oberkieferhöhle zuerst in die Nase zum Durchbruch kommen.

Sehen wir uns jedoch die Krankheitsgeschichte des ersten Falles an, so finden wir vermerkt, daß zwar bei der ersten Feststellung der Anamnese ein Schnupfen namhaft gemacht wurde, bei sorgfältigem Nachfragen stellte sich aber heraus, daß zuerst Veränderungen am Alveolarfortsatz beobachtet wurden. Bei der Aufnahme wurde eine Fistel in der Gegend des Caninus und erst später Eiterabsonderung aus der Nase festgestellt. Diese Feststellung stimmt mit den meisten Beobachtungen überein, wo wir teilweise überhaupt keine Erscheinungen in der Nase vermerkt finden. (Fließ, François, Zarfl, Bronner, König). Es handelt sich in diesen Fällen bezeichnenderweise stets um Infektionen auf metastatischem Wege, wie „Furunkulose", „Gerstenkorn" usw.

Wir müssen also in unserem Fall ein primäres Oberkieferhöhlenempyem ablehnen. Der Eiter kommt also nicht aus dem Antrum, sondern aus den dicht an den unteren Nasengang angrenzenden infizierten Zahnanlagen. So finden wir z. B. in dem von Kassowitz angegebenen Fall erst nach 12 Wochen Eiterung aus der Nase, nachdem bereits am 9. Tage die Ausstoßung eines Zahnes erfolgte.

Der im Knochenmark gebildete Eiter findet genügend Gelegenheit sich zu senken und gelangt dann durch die Alveolen an die Oberfläche. Es kommt dann gewöhnlich zu ausgedehnten Nekrosen, wobei die Oberkieferhöhle und die Nasenhöhle unter Umständen nur wenig beteiligt sind. Fälle Röpke und Grandidier.

Immerhin tut man gut, die primäre Erkrankung der Highmorshöhle nicht ganz zu verneinen, zumal bei jedem heftigen Schnupfen die Nebenhöhlen betroffen werden. (Uffenorde). Nur in den Fällen haben wir es mit einem primären Empyem zu tun, wo wir bei den ähnlichen Symptomen, wie Schwellung und Rötung der zugehörigen Gesichtsseite und Schmerzen in der Infraorbitalgegend, zuerst Eiterabsonderung aus der Nase feststellen können. Eine Veränderung am Alveolarfortsatz ist dann zunächst nicht zu er-

heben. Der Eiter, der bei der Osteomyelitis kommt, entleert sich stets durch Fisteln, nicht durch den Sinus. Der Fall Platt spricht z. B. für ein primäres Empyem, frühzeitige Absonderung aus der Nase, während die Ausstoßung der Zahnanlagen erst im 5. Monat erfolgte.

Die genaue Diagnose läßt sich nur aus diesen Merkmalen stellen. Die Rhinoskopie und Röntgenaufnahme bilden in dieser Altersperiode keine wertvolle Unterstützung. (Paunz, Loebell, Canestro, Bosse.)

Eine auch nur ätiologische Mitwirkung der übrigen Nebenhöhlen der Nase kommt nach Riegele kaum in Betracht.

Daß wir nach ausgedehnten osteomyelitischen Prozessen hin und wieder ein sekundär fortgeleitetes Oberkieferhöhlenempyem vorfinden, ist erklärlich. Menzel beschreibt einen solchen Fall.

Wenn man sich die Gegend der Fisteln ansieht, so findet man ohne Zweifel, wie auch in unserem Fall, wo eine Fistel in der Gegend des Caninus sich befand, eine Bevorzugung des Gebiets innerhalb der beiden Eckzähne, also in einem Gebiet des Mundes, welches in den ersten Monaten ausschließlich zum Saugen verwandt wird. Diesbezügliche Bestätigungen findet man hin und wieder in dem Schrifttum. (Bronner, Zarfl.)

Bronner gibt die Druckkraft der Kiefer beim Saugakt mit 700—800 g an. Ein förmliches Einimpfen von Keimen in die etwa verletzte kindliche Schleimhaut ist die Folge. Hierin werden wir noch bestärkt, wenn wir in der Kasuistik z. B. „Lymphangitis mammae", „wunde Warze" und „Mastitis der Mutter" als ursächliche Momente angeführt finden.

Wir hätten es also hier mit einer lokalen Infektion zu tun. In erster Linie kommen hier Verletzungen der Mundhöhle in Betracht, die entweder durch unzweckmäßiges Auswischen des Mundes oder schon während der Geburt gesetzt werden. Häufig werden diese Verletzungen aber auch mittels der in den kindlichen Mund eingeführten Spielzeuge und der sogenannten Schnuller gesetzt. Die Infektion tritt dann durch die verletzte Schleimhaut auf den Knochen und die Zahnanlagen über. Meistens geschieht dies bei der fortgeleiteten Infektion auf dem Lymphweg (Zarfl). Sehr oft werden die Veränderungen im Munde nicht erkannt, und der Prozeß schreitet dann unbekümmert weiter. In unserem Fall

war vor allem das erste Anzeichen, daß der Kleine die Brustwarzen losgelassen hat. Ebenso wie hier hebt Fürst und Swoboda ausdrücklich hervor, daß die Erkrankung das Saugvermögen beeinträchtigt, ja daß das Nichtsaugen der Mutter als erstes Krankheitszeichen auffällt.

Auf jeden Fall ist die Schwere des Falles und die Lage der Fisteln hier ausschlaggebend, denn wir finden auch gegenteilige Beobachtungen. König: „Gute Nahrungsaufnahme trotz der schweren Erkrankung". Zarfl: „Scherbchen und Papille wurden ausgestoßen, während das Kind an der Mutterbrust trank" oder Bäumler: „Nahrungsaufnahme war nicht behindert".

Ist die Infektion einmal auf den Kieferknochen übergetreten, so sind es direkt die Zahnkeime, die als prädisponierendes Moment angesprochen werden. Von einem Zahnkeim setzt sich dann die Erkrankung auf den anderen fort.

Das Geburtstrauma scheint in unserem Fall genetisch nicht in Betracht zu kommen. Die Geburt ging „glatt" von statten. Häufig ist es als ursächliches Moment angegeben worden. (Wood, Rees, Bronner.) Wir finden dann Vermerke wie „schwere Geburt", „Zangendruck" und „Druck des Schambeines".

Eine weitere Rolle spielen nach Dependorf die im Säuglingsalter sich in der Gegend der Schneidezähne und Molaren befindenden Epithelperlen. Durch den Saugakt können diese leicht entzündlich gereizt werden, um dann zu vereitern und auf die Nachbarschaft überzugreifen.

Auch an eine direkte hämatogene Infektion von der Mutter vor der Geburt ist zu denken. Der „periostale Abszeß" der Mutter kann schon in dieser Zeit in den Anfangsstadien gewesen und erst später zum Durchbruch gekommen sein. Mayer und Zarfl schildern z. B. ähnliche Fälle. Hauenstein zieht ebenfalls die Möglichkeit in Betracht, daß das Kind schon auf dem Placentarweg durch das mütterliche Blut inficiert werden kann.

Wie man sieht, kommen hier eine Reihe ursächlicher Momente in Frage; welches Moment man nun als auslösendes in Betracht ziehen soll, ist schwer zu sagen und muß dahingestellt werden.

Ebenso wie im Säuglingsalter gibt es auch zahlreiche Fälle von Kieferosteomyelitis im Kleinkind- und Kindesalter. Die Gründe sind auch hier mannigfacher Art. In

unserem Fall 2 handelt es sich um ein zweijähriges Kind. Wir finden hier noch ähnliche Verhältnisse wie im vorigen Fall vor. Es sind vor allem die regen Wachstumsvorgänge in den kindlichen Kiefern, welche durch entzündliche Prozesse so leicht beeinflußt werden. Der kindliche Kiefer muß in den ersten neun Jahren in reger Gefäßtätigkeit sein, da er neben den An- und Abbauvorgängen 48 Zähne und Zahnkeime zu versorgen hat.

Der von Dependorf aufgestellte Satz: „Die Wachstumszentra der Knochen sind zugleich auch Infektionszentra" hat vor allem auch hier seine Gültigkeit. Das Haften der Bakterien ist dort am leichtesten, wo das Blut langsam strömt. Daß dies bei den steten An- und Abbauvorgängen an den Alveolen, durch die ja erst das Wachstum der Kiefer erfolgt, sowie bei der Versorgung der Milchzähne und der Keime der bleibenden Zähne der Fall ist, ist leicht erklärlich. Die Bestätigung findet man schon darin, daß nach dem Durchbruch der bleibenden Zähne die Häufigkeit der Kieferosteomyelitis nachläßt. (Balters.)

Während im ersten Fall das Charakteristische war, daß die Erkrankung sekundär von den noch mit Schleimhaut bedeckten Zahnkeimen ausging, wird in unserem zweiten Fall aus der hiesigen Ohrenklinik der Eckzahn im rechten Oberkiefer als wahrscheinlich schuldiger Zahn angesehen und darauf entfernt. Gerade beim Milchzahngebiß und dem bleibenden Gebiß spielt die dentale Infektion eine große Rolle. Aus diesem Grund ist auch die Zahl der veröffentlichten Fälle recht groß. (Weise, Dependorf, Uffenorde, Kettner u. a.)

Die Eintrittspforte ist in diesem Fall, wie auch in den meisten Fällen dieser Art, der durch Karies eröffnete Pulpenkanal. Die Bakterien gelangen durch das Foramen apicale und führen hier zur Periodontitis. Von hier aus wird der Alveolarfortsatz und evtl. der ganze Oberkiefer ergriffen. Der Ausgangspunkt kann auch ein äußerlich intakter Zahn sein, dessen Pulpa gangränös zerfallen ist. Auch Traumen spielen bei diesen Vorgängen eine beachtliche Rolle. (Loebell, Dependorf, Uffenorde.)

Auch noch so leichte Gingivitiden oder selbst eine übersehene Gingivitis können als ursächliche Momente angesehen werden. Die stets in der Mundhöhle vorhandenen

Bakterien haben dann ein leichtes, in das entzündete Gebiet einzudringen und in den Kieferknochen zu gelangen.

Selbst chemische Reize können ausgedehnte Nekrosen hervorrufen. Kettner schildert z. B. einen solchen Fall, wo es durch Putzen mit einer stark reizenden Zahnpasta bei einem 2jährigen Kinde oft zu Blutungen der Mundschleimhäute kam. Durch die Verletzung sind dann die giftigen Fremdkörper und die Bakterien in den Oberkiefer gedrungen und haben zu der Erkrankung geführt. Auch die Tonsillen können in vielen Fällen die Eintrittspforte der Erreger sein. (Goldmann.)

Der nun folgende Fall ist wohl der interessanteste. Auf den ersten Blick scheint er nicht hierher zu hören, da wir es hier mit einem 14jährigen Mädchen zu tun haben, wo man annehmen sollte, daß die sämtlichen 28 bleibenden Zähne schon zum Durchbruch gekommen seien. In Wirklichkeit sind aber nur 6 Zähne vorhanden, nachdem bereits 6 ausgefallen sind.

Das Röntgenbild zeigt neben dem übrigen interessanten Befund von Albers-Schönbergscher Krankheit, daß die übrigen Zähne zum Teil knöchern umschlossen sind und scheinbar vollkommen regungslos im Kiefer liegen, daß wir es hier mit einer Pseudoanodontie zu tun haben.

Dadurch, daß die Kiefer auf einer frühzeitigen Entwicklungsstufe stehen geblieben sind, — sie enthalten noch Zahnanlagen — finden wir hier ähnliche Verhältnisse wie in den zwei oben geschilderten Fällen im Säuglings- und Kleinkindalter vor. Auch hier ist es wahrscheinlich, daß die Infektion vom Munde ausgegangen ist.

Bei Durchsicht der Krankengeschichte müssen wir uns die Frage stellen: Ist die Osteomyelitis das primäre, in deren Verlauf es erst zu der Retention der Zahnkeime gekommen ist oder aber ist die Osteomyelitis eine Folge der Zahnretention? Beide Möglichkeiten bestehen. (Kramer.)

Kramer schreibt: „Die Infektion mit nachfolgender Abszeßbildung zählt zu den häufigsten pathologischen Folgeerscheinungen retinierter Zähne". Ähnlich Frey: „Auch retinierte Zähne können, wenn sich an ihnen Infektionsprozesse abspielen, Ausgangspunkt einer Kieferosteomyelitis sein". Die Gründe für die Zahnretention interessieren uns in diesem Fall nicht, sie sind jedoch meist in konstitutionellen Erkrankungen, bezw. in diesem Fall durch die Albers-

Schönbergsche Krankheit verursacht. Diese retinierten Zähne entfalten nun im vorgeschrittenen Alter, wie wir es in unserem Fall vorfinden, eine ziemliche „Durchbruchenergie". Dadurch wird wiederum ein locus minoris resistentiae geschaffen, welcher natürlich eine etwa eintretende Infektion begünstigt. Die Infektion erfolgt hier im allgemeinen von einem kariösen Zahn oder von der irgendwie verletzten Schleimhaut der Kieferränder aus.

Auf der anderen Seite sind auch Fälle bekannt, wo als Ursache für die Retention von Zähnen und Keimen entzündliche Prozesse, wie z. B. die Kieferosteomyelitis, in Betracht zu ziehen sind.

Die ganzen Verhältnisse sprechen aber hier für eine sekundäre Osteomyelitis als Folge der Zahnretention. Dieser Ansicht ist auch Edel, der den Fall eingehend beschrieben hat. Nach den Ausführungen von Edel ist es in den Fällen Sick, Lorey und Reye 1 und 2 zu Kiefernekrosen mit Eiterdurchbrüchen durch die Haut schon allein nach der Marmorknochenkrankheit gekommen. Als Grund für die häufigen und ausgedehnten Kiefernekrosen nach dieser Erkrankung sehen Lorey und Reye die mangelhafte Durchblutung des Knochens infolge Sklerose an.

Auffallend ist noch, daß bei dem 14jährigen Mädchen keinerlei Nebenhöhlen vorhanden sind. Der Eiter, der sich aus der Nase entleert, kommt also aus den infizierten Zahnanlagen und nicht aus dem Antrum. Ein Empyem ist also hier auszuschließen.

Pathogenese:

Bei der Osteomyelitis im Säuglings- und Kleinkindalter wird stets das Hauptaugenmerk auf den Alveolarinhalt, die Zahnkeime gerichtet. Nach Zarfl handelt es sich um eine „nekrotisierende eitrige Entzündung des Alveolarinhalts, die mit der Ausstoßung der Zahnkeime endet". In den beiden letzten Fällen wurden die Zahnanlagen durch chirurgischen Eingriff entfernt. Die Erkrankung greift immer vom Knochenmark sekundär auf die Zahnanlagen über. (Riegele.) Bei der Ausstoßung handelt es sich lediglich um ein Symptom, wie etwa die stets vorhandene Schwellung und Rötung. Es ist deshalb nicht angebracht, das ganze Krankheitsbild danach zu nennen, wie es teilweise geschehen ist. Zarfl „sequestrierende Zahnkeimentzündung", Swoboda „gangränöse Zahnkeimentzündung". Die Entzündung des Alveolar-

inhaltes ist dabei meistens das Anfangsstadium der Osteomyelitis. Diagnosen, wie etwa „Antrumempyem" oder „Phlegmone der Orbita", sind deshalb stets mit Bedacht aufzunehmen.

Endlich sei noch erwähnt, daß v. Gilse das Krankheitsbild in diesem Alter mit „sequestrierende Oberkieferentzündung" bezeichnet, da angeblich noch keine Markräume vorhanden wären. Riegele, der jedoch genaue diesbezügliche Untersuchungen angestellt hat, stellte fest, daß das Knochenmark beim Neugeborenen bereits einen „ansehnlichen Raum" im Oberkiefer einnimmt. Er schreibt hierzu: „Was die Terminologie des Krankheitsprozesses betrifft, so sind die Vorbedingungen für das Vorkommen einer echten akuten Osteomyelitis bereits für den Oberkiefer des Neugeborenen voll gegeben". Umbenennungen sind deshalb „falsch und überflüssig".

In unseren drei Fällen beginnt die Erkrankung akut und meist mit hohem Fieber und Schwellung der submentalen Drüsen im 2. Fall. Im weiteren Verlauf kommt es dann zur Rötung und Schwellung des Gesichtsschädels, die unter Umständen die ersten Anzeichen der Erkrankung sein können, und zu Veränderungen an der Schleimhaut. Die Vorstadien werden als Abszeß im Bereich des geschwollenen Alveolarfortsatzes als „zystöse Schwellung" (Finkelstein), als „weißliche Blase" (Dietrich) usw. verzeichnet. Neben den schon erwähnten Erscheinungen an der Nase (Fall 1 und 3) sehen wir vor allem dann noch solche am Auge. Es entleert sich Eiter aus Fisteln in der Gegend des Infraorbitalrandes. Eine Erklärung hierfür ist, wenn man sich die anatomischen Verhältnisse klarmacht, leicht gegeben.

Die trennende Schicht zwischen Zahnanlagen und Orbita ist nur eine dünne Schicht spöngiösen Knochens. Kommt es nun im Laufe der Kieferosteomyelitis zum Übergreifen auf die Zahnanlagen, so liegt es nahe, daß auch der Orbitalboden in Mitleidenschaft gezogen wird. Bestärkt werden wir noch hierin, wenn wir Fisteln in der Gegend des Eckzahnes im Munde vorfinden. Man braucht auch nur an die vom Volk aufgebrachte Bezeichnung „Augenzahn" zu erinnern, so hat man schnell eine Erklärung für die Fistelbildung am Infraorbitalrand und die Orbitalphlegmone.

Je nach der Schwere finden wir eine oder mehrere Fisteln. Im Munde selbst und in der Gegend des Infra-

orbitalrandes in unseren Fällen 1 und 3. Die Fisteln befinden sich meistens in der Gegend der infizierten Zahnanlagen bezw. Zähnen.

In den meisten Fällen ist es unmöglich, Genaueres über das Entstehen der Fisteln zu sagen, da unter Umständen, zumal im Säuglingsalter, die Munderscheinungen anfangs übersehen werden. In unserem 1. Fall wurde eine Fistel etwa am 11. Krankheitstag festgestellt. Nach Bronner schwanken die Angaben zwischen dem 2. und 9. Tag. Festgestellt sei noch, daß die Ausstoßung regelmäßig mit dem Zahnscherbchen und anschließend der Papille erfolgt.

Hinsichtlich des Verlaufs werden im Schrifttum (Zarfl) Unterschiede zwischen der hämatogenen und der fortgeleiteten Form gemacht. Ein Unterschied ist aber, wenn die Eintrittspforte der Erreger nicht bekannt ist, sehr schwierig. Bei der letzteren treten im allgemeinen nicht die schweren Erscheinungen an den Kiefern auf, da die Erkrankung meistens örtlich beschränkt bleibt und schneller zur Ausheilung kommt. Zarfl schreibt als Beweis hierfür: „Am Morgen werden die ersten Veränderungen am Kiefer festgestellt, und am Abend desselben Tages fällt schon das Scherbchen und bald darauf die Papille aus".

Nachdem ich nun den allgemeinen Verlauf der Erkrankung geschildert habe, komme ich zu der Hauptfrage: Wie steht es mit der Sequestration der Zahnkeime?

In den Fällen, wo die Entzündung nicht mehr in den ersten Stadien der Entwicklung sich befindet, kommt es relativ rasch zur Sequestration. Infolge des Reichtums der Nährstoffe des jugendlichen Kiefers läßt sich dies leicht erklären. Es erfolgt in unserem 1. Fall etwa nach 14 Tagen Ausstoßung eines verfärbten Zahnkeimes. Die beiden anderen Fälle sind hier nicht in Betracht zu ziehen, da hier besondere Verhältnisse vorlagen und die Zahnkeime daher chirurgisch entfernt wurden. Meist greift die Entzündung, wie ich auch in anderen Fällen feststellen konnte, von einem Zahnkeim auf den anderen über, und es werden deshalb meistens mehrere Zahnkeime ausgestoßen, im ersten Fall im Ganzen 4 Stück.

Auch in Bezug auf die Dauer der Erkrankung muß man einen Unterschied machen hinsichtlich der beiden Osteomyelitisformen. Haben wir es mit einer fortgeleiteten Osteomyelitis, wie z. B. im 2. Fall zu tun, auf dentaler Grundlage

beruhend, so können wir mit einer kürzeren Dauer rechnen. Nach Entfernung des schuldigen Zahnes kommt es meistens schnell zum Durchbruch des Eiters, und der Pozeß klingt dann relativ schnell ab, ohne daß lange Fisteln bestehen. In dem erwähnten Fall hatten wir bereits Heilung nach 18 Tagen.

Anders ist es bei der hämatogenen Form, da hier die Schleimhaut zunächst intakt ist. Die Folgen sind dann oft die schon geschilderten Gesichts- und Nasenfisteln und die teilweise sich über Monate hinziehende Sequestration. So wurde bei dem Säugling noch nach 7 Monaten ein Sequester beim Nießen aus der Nase ausgestoßen.

Interessant ist auch das Verhalten der Milch- und bleibenden Zähne während dieses Prozesses. Im Säuglingsalter, wo wir bereits 16 Zahnkeime für das bleibende Gebiß vorfinden, finden wir übereinstimmend mit den meisten anderen Autoren (Zarfl, Bronner, Schubert u. a.) nur Angaben über die Sequestration der Milchzähne. Die eitrigen Prozesse scheinen auf die Ausstoßung der bleibenden keinen Einfluß zu haben. Der Grund liegt wohl in dem anatomischen und biologischen Verhalten der beiden Zahnanlagen. Schubert sagt: „Gerade die reichliche Blutversorgung des in lebhaftem Wachstum sich befindlichen Milchzahnes wird hierfür maßgebend sein, während sich der Keim des bleibenden Zahnes zu dieser Zeit noch in einem gewissen Ruhezustand befindet". Auch wird der Milchzahn oft mit einem langen Röhrenknochen verglichen.

Die Zahnkeime des bleibenden Gebisses nehmen, obwohl sie schon teilweise angelegt sind, aber erst später zum Durchbruch kommen, noch nicht an den Wachstumsvorgängen teil. Die Folge ist die geringere Blutversorgung. Hieraus ergibt sich die seltene Infektionsmöglichkeit. Nur in ganz schweren Fällen kommt es zur Sequestration der bleibenden Zähne. Brown Kelly hat einen solchen Fall beobachtet.

Das histologische Bild von Zahnkeimen aus dem ersten Fall zeigt nirgends Schädigungen an diesen, nur am Rande ist teilweise Granulationsgewebe vorhanden. Bäumler und Zarfl haben an den Zahnkeimen des bleibenden Gebisses dieselben Beobachtungen gemacht. Zarfl drückt die Ansicht aus, daß trotzdem die Möglichkeit besteht, daß sie beim Durchbruch nicht das übliche Bild gezeigt hätten. Genaueres läßt sich erst sagen, wenn das Befinden von Patien-

ten, die im jugendlichen Alter eine Kieferosteomyelitis durchgemacht haben, verfolgt wird.

Im zweiten Fall muß es dahingestellt werden, ob der Zahnkeim des bleibenden Gebisses 3 oben rechts nicht doch, falls er nicht entfernt worden wäre, der Nekrose anheim gefallen wäre, zumal sich in ihm schon während dieser Zeit lebhafte Wachstumsvorgänge darin abspielen und er förmlich von Eiter umspült war.

Bei der Albers-Schönbergschen Krankheit zeigte das histologische Präparat folgendes: Die Zähne sind kümmerlich entwickelt, der scharfe Rand, der Dentin und Zement, sonst von der Oberfläche parallel abgrenzt, ist auf weite Strecken hin unregelmäßig unterbrochen, ein Zahnkeim hing mit Knochen zusammen. Es fehlte eine deutliche Grenzschicht zwischen Zahnbein und Knochengewebe. Für die Resorptionsvorgänge an den retinierten Zähnen ist die osteomyelitische Erkrankung wahrscheinlich auszuschalten, da die durchgebrochenen Zähne auch ähnliche Veränderungen zeigen. Nach Kramer ist die „Fremdkörpertheorie" Williger die wahrscheinlichste.

Diagnose:

Bekommen wir den jeweiligen Fall frühzeitig zu Gesicht, so kann uns der augenblickliche Zustand unter Umständen Aufschluß über die Form der Erkrankung geben. Sind aber bereits Mundfisteln vorhanden, so kann man höchstens noch aus dem jeweiligen Befund auf die Art schließen. Wie aus den Krankengeschichten hervorgeht, äußern sich die Veränderungen an den Kiefern durch Schwellung, Auflockerung und Abszeßbildung. Haben wir, wie bereits im 1. und 2. Fall, eine Fistel am Alveolarfortsatz oder Eiterabsonderung aus der Nase, bzw. eine Augenfistel, so deutet das darauf hin, daß der Prozeß bereits weit fortgeschritten ist. Finden wir neben den übrigen Symptomen, wie Schwellung und Rötung des Gesichtsschädels, bereits Zahnkeime im Exsudat, so können wir ohne Zweifel auf eine Osteomyelitis mit sequestrierender Zahnkeimentzündung schließen. In unseren Fällen war die Ausstoßung noch nicht so weit fortgeschritten. Erst bei der Behandlung wurden die Zahnanlagen entfernt, um sich dann später teilweise von selbst auszustoßen (Fall 1). Die genaue Diagnose ist unschwer, wenn wir einen erkrankten Zahn vorfinden, bezw. wenn man weiß, daß ein solcher, wie in unse-

rem 2. Fall, als auslösendes Moment in Frage kommt. Die Diagnose lautet dann dentale Kieferosteomyelitis (Hajek, Körner). Nach Mayerhofer unterscheidet man eine intra- und eine extradentäre. Die intradentären sind als Folge der kariösen Zähne die häufigeren.

Bei allen Veränderungen im Gesicht ist deshalb größtes Augenmerk auf die Mundschleimhaut zu richten. Ist diese schon defekt, so können wir unter Umständen die Zahnscherbchen bzw. deren Papille, die im entzündlichen Zustand bis Orangekerngröße erreichen können, während sie normalerweise nur apfelkerngroß sind, sehen (Swoboda).

Differentialdiagnostisch sind in diesem Alter Zysten, Sarkome und Drüsenphlegmone auszuschließen. Es kommen hier höchstens Empyeme, Orbitalphlegmonen, Erysipel, schwere Stomatitiden und eventl. noch Tuberkulose und Knochensyphilis in Betracht.

Therapie:

Zunächst ist hinsichtlich der Behandlung als Haupterfordernis durch gute Ernährung für ein gutes Allgemeinbefinden des Säuglings und Kindes zu sorgen.

Dann die Behandlung des eigentlichen Grundleidens, soweit es bekannt ist, Stomatitis, Erysipel, Furunkulose usw. Bei der dentalen Kieferosteomyelitis Entfernung des schuldigen Zahnes, wie in unserem 2. Fall vorgegangen wurde. Hierdurch kann man oft das Grundleiden im Anfangsstadium aufhalten. Wir müssen uns dann die Frage vorlegen: Wann und wie sollen wir operieren?

Sobald Abszesse, wie z. B. ein Schläfenabszeß in dem 1. Fall oder Phlegmonen vorhanden sind, finden wir eine Übereinstimmung aller Autoren, dem Eiter genügend Abfluß zu verschaffen, um den Körper durch den chirurgischen Eingriff zu unterstützen. (Dependorf, Balters, Zarfl, Bronner, Blohmke, v. Gilse u. a.)

Auch in diesem Sinne wurde bei den 3 Fällen der hiesigen Ohrenklinik vorgegangen und so der Zerstörung des Periostes mit folgender Nekrose, bis auf den ersten Fall, wo einige kleine zackige Sequester später entfernt wurden, entgegengetreten. Auch die erkrankten Nebenhöhlen werden aufgedeckt und drainiert. (Fall 2).

Ebenso wird man auch jeden Zahn schonen, soweit er fest ist und der Eiter genügend Abfluß hat. Frey steht auf dem Standpunkt, jeden lockeren und erkrankten Milch-

zahn zu entfernen, um dadurch die „Chancen für die Erhaltung der bleibenden Zähne zu bessern". Sequester soll man auch in diesem Alter nur entfernen, wenn sie vollkommen vom übrigen Knochen gelöst sind, da sie einen Wachstumsreiz auf die Knochenlade ausüben, der gerade im kindlichen Kiefer so überaus wichtig ist. Nur wenn das Allgemeinbefinden des Kindes durch Eiter und Jauche gestört ist, ist die Entfernung des Sequesters angezeigt. Bevor der Osteophyt nicht so hart geworden ist, daß er den Anforderungen der Muskelkraft widersteht, soll er liegen bleiben.

Genau so wie man beim Erwachsenen die anfangs gelockerten Zähne durch Schienung erhalten soll, da die Lokkerung sich nach Abklingen der osteomyelitischen Prozesse von selbst legt und die Zähne durch den Anbau des Knochens wieder gebrauchsfertig werden, so soll man auch beim Milchgebiß verfahren. Ähnlich im Säuglingsalter, wo die Zähne noch nicht zum Durchbruch gekommen sind, da sowohl die Zähne selbst, als auch schon die Zahnkeime einen lebhaften Wachstumsreiz auf die Kiefer ausüben, deren Entfernung Entwicklungsstörungen nach sich ziehen. (Balters.)

Während man früher den chirurgischen Eingriff in den Vordergrund der Behandlung stellte, um das erkrankte Gewebe zu entfernen, beschränkt man sich heute im allgemeinen mit der weniger radikalen, aber desto schonenderen Drainage des osteomyelitischen Herdes. Um der Retentionsmöglichkeit vorzubeugen, empfiehlt es sich einen breiten Abfluß zur Nase, wie es in unserem 2. und 3. Fall geschehen ist, zu schaffen. Die so mögliche Kommunikation verbindet die Markräume mit der Außenwelt und vermindert daher die Retention des Eiters sowie ausgedehnte Sequestrationen.

Sobald das Allgemeinbefinden nicht unter der Erkrankung leidet, soll man nicht entfernen, sondern sich die Keime selbst ausstoßen lassen. (Uffenorde). Selbst bei bloßgelegten Zahnkeimen, wo die Zahnscherbchen noch fest auf der Papille sitzen, sollen diese nicht aus den oben angeführten Gründen entfernt werden. (Zarfl). Dies gilt natürlich nur für gesunde Zähne und Zahnkeime. Sind diese schon nekrotisch und beeinträchtigen sie merklich das Allgemeinbefinden, so werden sie vom Körper als Fremdkörper aufgefaßt, unterhalten deshalb die Eiterung und das Fieber und stecken womöglich noch die Nachbarkeime an; sie sollen deshalb rücksichtslos entfernt werden. (Paunz, Zarfl.)

Die Entfernung des schuldigen Zahnes bezw. Zahnkeimes soll nach Hauenstein stets als das kleinere „Übel" hingenommen werden. Man soll sich eben immer hier vor Augen halten, daß, so wichtig auch die Zahnerhaltung ist, das Haupterfordernis die baldige Ausheilung des Kieferknochens ist. Hauenstein sagt hierzu: „diesem Grundsatz ist der Wunsch nach Erhaltung der Zähne unterzuordnen". Das Zahnscherbchen soll man, sobald es gelockert ist, mittels Pinzette abheben, um damit dem etwa in der Alveole vorhandenen Eiter, den man auch als etwas Naturnotwendiges ansehen soll, freien Abfluß zu verschaffen.

Die chirurgischen Eingriffe soll man nach Möglichkeit vom Munde aus vornehmen, wie in den genannten Fällen auch geschehen ist, unter Schonung des Orbitalbodens. Die Heilung erfolgt dann schneller; auch sind aus kosmetischen Gründen die Entstellungen nicht so groß. Bei der Freilegung der Eiterhöhlen innerhalb der Kieferknochen wird derselbe Weg wie bei den langen Röhrenknochen angewendet. Durch Wegmeißeln der vorderen Knochenlagen wird dem Eiter genügend Abfluß verschafft.

Kommt es in schweren Fällen zur Asymmetrie des Gesichts, bestehend in einer Verschiebung des Kinns nach der erkrankten Seite hin oder zu sogenannten Vogelgesichtern, so müssen orthodontische und chirurgische Eingriffe einsetzen, um die Kaufunktion und die Kosmetik wieder herzustellen. Um die Defekte zu überbrücken, müssen die therapeutischen Eingriffe, ehe das Kieferwachstum vollendet ist, stattfinden.

Hinsichtlich der Ernährung im Säuglingsalter empfiehlt es sich bei mehr oder weniger gestörtem Saugvermögen die erkrankten Kinder, um eine Infektion der Mutterbrust zu vermeiden, als auch im eigenen Interesse, mit abgedrückter Frauenmilch zu ernähren. (Siehe Fall 1). Vor allem ist es angebracht, bei etwa vorhandener „Mastitis der Mutter" betreffs Stillen mehr Vorsicht walten zu lassen. (Bronner). Wärmeapplikation kann von großem Nutzen sein. (Fall 1).

Vergleiche:

Vergleichen wir nun die Marburger Fälle mit denen des Schrifttums, die sehr zahlreich sind, so finden wir nicht nur vollkommene Übereinstimmung in den oben geschilderten Erscheinungen und Symptomen der beiden ersten Fälle, sondern auch betreffs Erkrankungsalter und dem häufigsten

Sitz im Oberkiefer eine große Annäherung. Gerade das Säuglingsalter ist wohl das interessanteste und typischste Beispiel hierfür. Im ganzen stehen mir hier 55 Vergleichsfälle zur Verfügung. Das ursächliche Moment ist auch hier nicht immer bekannt. In vielen Fällen spielt die Infektion des Säuglings durch die Mutter eine Rolle, „Ausfluß der Mutter", „Mastitis der Mutter", „Eitrige Molarenentzündung der Mutter im Wochenbett". Das Geburtstrauma ist mit folgenden Angaben vertreten: „Schwere Geburt", „Zangendruck", „Nabel eitrig belegt". An lokalen Erkrankungen sind angegeben: „Stomatitis", „Konjunktivitis gonorrhoica" und allein 7 Mal „Erysipel". Ferner auf metastatischem Wege entstandene Kieferosteomyelitiden durch „Furunkulose", „Gerstenkorn" und „Abszeß am Oberschenkel".

Als Erreger wurden Staphylokokken (aureus und albus), weniger Streptokokken gefunden. Lexer schreibt hierzu: „Das Vorwiegen der Staphylokokken als Erreger der eitrigen Osteomyelitis ist durch ihre Eigentümlichkeit zu Haufen auszuwachsen bedingt". Wenn die Erkrankung vom Munde ausging, bezw. bereits Fisteln vorhanden waren, ist es erklärlich, daß auch Fäulniserreger im Exsudat gefunden wurden. Influenza und Thyphus oder Diphteriebakterien sind in den Vergleichsfällen nicht gefunden worden. Einmal wurden Gonokokken gefunden. Hier haben wir es mit einer interessanten Krankengeschichte zu tun, die ich aus diesem Grunde kurz bringe. Der Fall wurde von Fürst veröffentlicht.

Im Anschluß an eine gonorrhoische Bindehautentzündung tritt eine phlegmonöse Zellgewebsentzündung der Schläfen und Wangengegend ein. Im Anschluß hieran tritt eine Vereiterung der Highmorshöhle und völlige Oberkiefernekrose mit Ausstoßung einiger Zahnkeime ein, Exitus infolge Allgemeininfektion. Fürst schreibt hierzu; daß der „festgestellte Übergang des primären Leidens, der Konjunktivitis gonorrhoica, auf dem Weg des canalis naso-lacrymalis und mittleren Nasenganges bis in den sinus-maxillaris ein schon an sich gegenüber der Augenblenorrhoe seltenes Vorkommnis ist".

Daß für die fortgeleitete Infektion hauptsächlich der Weg über die Lymphgefäße stattfindet, hat Zarfl durch Versuche festgestellt und bestätigt. Im 1. Fall seiner Veröffentlichung hat er Bakterien in den Lymphgefäßen der

Lippe, Lymphspalten an der Außenseite des Alveolarfortsatzes und in den Lymphspalten der Papille des ersten Milchmahlzahnes nach einem Erysipel gefunden.

Was die Häufigkeit des Alters anlangt, so meint Balters, „daß die Säuglingszeit und früheste Kindheit am meisten von der Krankheit befallen sei, nach dem Durchbruch der Zähne die Häufigkeit abnehme, um mit dem Kariöswerden der Zähne und dem Durchbruch der Weisheitszähne wieder einzusetzen".

Wie kommt es aber, daß im Vergleich zum späteren Leben, im Säuglings- und Kleinkindalter, wofür die zwei Fälle der hiesigen Ohrenklinik typische Beispiele sind, gerade die Kiefer so leicht befallen werden? Lexer gibt uns hier die Antwort. „Die Verlangsamung des Blutstromes innerhalb der jugendlichen Knochen und der besondere Reichtum in der Umgebung der Wachstumszonen sind stets als Erklärung für die Ablagerung der Mikroorganismen im Knochensystem herangezogen worden". Die vielen Möglichkeiten nach Verletzungen und odontogenen Vorgängen geben uns gerade in diesem Alter eine genügende Erklärung hierfür.

Riegele ist der Meinung, da wir es hier immer mit einem stürmischeren Verlauf der Erkrankung als im späteren Lebensalter zu tun haben, „daß in diesem Lebensabschnitt eine gewisse Reaktionsschwäche des Knochenmarks vorhanden sein muß, welche wahrscheinlich durch die mangelnde Reife der Knochenmarkreticuloendothelien bedingt ist".

Unerklärlich jedoch ist es, so schreibt Zarfl, warum das früheste Säuglingsalter (siehe Tabelle I) so bedeutend überwiegt. Er glaubt, daß dies Alter besondere Neigung zu

Tabelle I.

Altersgruppen	Es erkrankten	Davon starben
1. Monat	33	15
2. Monat	14	9
3. Monat	4	1
4.—11. Monat	5	1
Summa	56	26

Ergänzung zum 1. Monat in Wochen ausgedrückt:

Altersgruppen	Es erkrankten	Davon starben
1. Woche	7	4
2. Woche	10	6
3. Woche	11	1
4. Woche	5	4
Summa	33	15

In 4 Fällen war der Ausgang unbekannt.

Erysipel und Stomatitis hat. Ferner ist das Geburtstrauma, wie schon erwähnt wurde, hier in Betracht zu ziehen. In der Tat scheint auch ein innerer Zusammenhang zwischen Erysipel des Säuglings und der Kieferosteomyelitis zu bestehen; denn auch hier beim Erysipel finden wir genau wie bei der Osteomyelitis in den ersten Monaten das häufigste Vorkommen und die meisten Sterbefälle. (Schliepe). Gerade die Prognose für das Kopferysipel, das 58,8 % aller Fälle nach Schliepe ausmacht, ist eine schlechtere als für die übrigen Extremitäten. Als Erklärung für die entschiedene Bevorzugung des Erysipels in den ersten Monaten ist die größere Empfindlichkeit der Haut und vor allem die der Schleimhaut anzuführen. Bemerkenswert ist noch, daß bis auf die Beobachtung von Dietrich sämtliche Erkrankungen der Kiefer nach einem Erysipel den Oberkiefer betrafen. Dietrich äußert sich hierzu: „Auffallend ist die Lokalisation der Unterkiefer, die bisher bei der Rose nie beobachtet wurde".

Während im späteren Alter osteomyelitische Erkrankungen hauptsächlich im Unterkiefer beobachtet werden, ist in den jugendlichen Kiefern gerade merkwürdigerweise das Gegenteil der Fall. Nach Dependorf fällt die größte Zahl der Unterkiefernekrosen in die Zeit nach dem 15. Lebensjahr. In den 3 Fällen der hiesigen Ohrenklinik handelt es sich um Oberkiefererkrankungen. Ergänzend hierzu fand ich bei den 55 anderen Fällen im Säuglingsalter nur 6 Mal den Unterkiefer ergriffen. (Fälle: Dietrich, Bäumler, Schubert, Zarfl, Swoboda, König.) Einmal war der Ober- und Unterkiefer erkrankt. (Fall: Zarfl.) Rechte

und linke Gesichtsseite waren, wie das nicht anders zu erwarten war, annähernd gleich betroffen.

Es liegt nahe, für das häufige Ergriffensein des Oberkiefers die anatomischen Verhältnisse als ausschlaggebend ansehen zu wollen. Wenn wir jedoch die Ansicht der meisten Autoren vertreten (Brown Kelly, Landwehrmann, Hajek, Lichtwitz, Bronner, Weise, Mayer, Loebell, Zarfl u. a.), daß die Erkrankung aus bestimmten Gründen, wie schon erwähnt wurde, nicht von der Oberkieferhöhle ausgeht, so ist auch diese Vermutung hinfällig.

Wenn wir hier nach stichhaltigen Gründen suchen, so finden wir in den Ausführungen von Bronner einen Hinweis, der dem Geburtstrauma genetisch eine besondere Rolle zukommen lassen will, da nach seinen Feststellungen 82,5 % der Fälle Oberkiefererkrankungen sind. Er erklärt es sich folgendermaßen: „Der Oberkiefer ist während der Geburt einer stärkeren Schädigung ausgesetzt als der Unterkiefer. Es ist ohne Zweifel nicht nur bei Zangengeburten, sondern auch bei Gesichtslagen und überhaupt bei allen jenen Lageveränderungen, wo der Oberkiefer während der Geburt einer stärkeren Umschnürung seitens des Gebärmuttermundes oder -halses ausgesetzt ist. Der Unterkiefer kann infolge seiner Beweglichkeit leichter ausweichen". Dies gilt nicht nur für das Säuglingsalter, sondern wahrscheinlich auch für das Kindesalter, wo bei den häufig zustande kommenden Traumen der Unterkiefer weniger leicht verletzt wird.

Warum ist nun beim Erwachsenen gerade das Gegenteil der Fall, d. h. der Unterkiefer in der Mehrzahl der Fälle ergriffen? Im Oberkiefer bleiben eitrige Prozesse durch die besonderen Verhältnisse meistens lokalisiert, es kommt nicht zu so ausgedehnten Nekrosen. v. Gilse ist der Meinung, daß im Alter der Weg über die Highmorshöhle ganz oder teilweise fortfällt. Dependorf erklärt es sich folgendermaßen, daß infolge der starken Anastomosen der Gefäße im Oberkiefer Ernährungsstörungen vermöge des Blutreichtums wesentlich leichter zu beseitigen sind als im Unterkiefer. Von 10 seiner Fälle betrafen nur 2 den Ober-, die restlichen 8 den Unterkiefer. Frey hat von 60 Kieferosteomyelitiden 7 Ober- und 53 Unterkieferfälle festgestellt. Im übrigen hat man für den Unterkiefer noch die Tatsache angeführt, daß sich dieser wie ein langer Röhrenknochen verhalte. Dependorf zitiert eine Stelle von König: „Die

Verhältnisse sind am Unterkiefer, sowohl in Beziehung auf den Knochen selbst, als auch in Beziehung auf das Periost mehr analog denen, welche wir bei den Röhrenknochen vorfinden. Infolge der Dicke des Knochens kommt es nicht so leicht zum Eiterdurchbruch und daher zu den ausgedehnten Nekrosen.

Sonst wurden noch Fälle von Lues (Dependorf), Masern (Salter), Diphterie (Fischer) festgestellt. Neben den Infektionskrankheiten und Traumen kommen, wie schon erwähnt wurde, Osteomyelitisformen in Betracht, die von der gangränösen Pulpa nicht kariöser Zähne oder von kariösen Zähnen ausgehen. In anatomischer Beziehung ist der Verlauf beider Formen derselbe. Stirbt die Pulpa durch mechanische oder chemische Insulte ab, und kommt es später zu einer Infektion auf hämatogenem Wege, so kommt als erschwerendes Moment hinzu, daß keine Kommunikation mit der Mundhöhle vorhanden ist. Die Fäulnisgase können nicht entweichen, und es kommt zu besonders stürmischen Vorgängen im Periodontium und schnellem Übergreifen zum Knochen. Schon beim geringsten Ergriffensein des Kieferknochens, auf dentaler Grundlage beruhend, handelt es sich streng genommen um eine Osteomyelitis im weiteren Sinn. Der Weg der Bakterien geht von den Gefäßen des Periodontiums zu denen des Knochens, in dessen weiterem Verlauf es dann zur eitrigen Durchsetzung der Spongiosa und seiner Markräume kommt. Im Anschluß hieran kommt es dann gewöhnlich zu subperiostalen und subgingivalen Abszessen und bei Schwellung der umgebenen Weichteile zur sogenannten Parulis. Siehe Fall 2. Wurzelkranke Zähne mit oft symptomlosen periapicalen Herden (Granulomen) spielen unter Umständen eine große Rolle, vor allem aber beim Erwachsenen. Da diese Herde ein locus minoris resistentiae bilden, kommt es bei irgendwelchen auslösenden Momenten oft zum Aufflackern eines alten Herdes. Hauenstein hat z. B. nach Influenza solche Feststellungen gemacht. Als letztes kann es noch im Anschluß an den Durchbruch der Milchzähne zu Kiefernekrosen kommen.

Für den dritten Fall von Osteomyelitis des Oberkiefers nach Zahnretention und Albers-Schönbergscher Krankheit liegen infolge der Seltenheit der letzten Erkrankung keine Vergleiche im Schrifttum vor.

Prognose:

Die Prognose gilt im allgemeinen als schlecht. (Weise). Ein günstiger Ausgang ist jedoch nicht selten, wie auch aus den 3 Fällen der hiesigen Klinik zu sehen ist, vor allem bei frühzeitiger Erkennung und Behandlung. Unsere 3 Fälle gingen in Heilung aus und zwar der 2. Fall schon nach 18 Tagen, während der 1. und 3. Fall sich über Wochen und Monate hinzogen. Es sind sogar Fälle bekannt, wo noch nach Jahren Sequester abgestoßen wurden. Von 52 Fällen, bei denen der Ausgang bekannt ist, trat 26 Mal der Tod ein, und zwar meistens schon innerhalb der ersten 14 Tage (siehe Tabelle II) infolge Allgemeininfektion.

Tabelle II.

Es starben	Anzahl
1. Woche	6
2. Woche	4
3. u. 4. Woche	3
5. u. 6. Woche	3
7.— 12. Woche	3

Ganz allgemein kann man sagen, daß der Ausgang ein günstigerer ist, wenn die Osteomyelitis auf den Kiefer beschränkt bleibt und im Oberkiefer keinen der 3 Hauptwege nach der Schädelhöhle, vor der Kieferhöhle, durch diese und hinter ihr nimmt. Treten jedoch derartige Komplikationen ein und dazu noch Allgemeininfektion, so hält der kindliche Organismus nur in den wenigsten Fällen stand. Kann man dem Eiter frühzeitig durch Inzision Abfluß verschaffen, so leidet der Organismus nur wenig unter der Erkrankung. In der 1. Krankengeschichte wird z. B. ausdrücklich vermerkt, daß trotz der noch vorhandenen Sequestration der Säugling gut gedieh.

Es wird weiter hinsichtlich der Prognose ein Unterschied gemacht zwischen der hämatogenen und der fortgeleiteten Form. Zarfl ist der Ansicht, daß bei der ersten Form, da die Schleimhaut nicht primär ergriffen ist, der Eiter nicht so

schnell zum Abfluß kommt. Die Folge ist, daß es zu ausgedehnten, eitrigen diffusen Herden innerhalb des Kieferknochens kommt, ehe ein Durchbruch durch die Schleimhaut stattfindet. Es tritt nur dann Heilung ein, wenn sich der Eiter spontan oder durch Inzision Austritt nach außen verschafft.

Bei der fortgeleiteten Form kommt es im allgemeinen nicht zu so ausgedehnten Prozessen, da stets ein Abfluß nach außen ist. Es sollen infolgedessen weniger Todesfälle an Allgemeininfektion bei dieser Form vorkommen.

Neben den Komplikationen allgemeiner Natur, wie Sepsis und Pyämie, haben wir es unter Umständen noch mit solchen lokaler Natur zu tun. Im Oberkiefer kann der Eiter neben dem Durchbruch in die Schädelhöhle längs des M. temporalis emporsteigen und zum Schläfenabszeß, wie in unserem ersten Fall, führen. Im Unterkiefer werden vor allem Mundbodenphlegmone, Adenophlegmone und Spontanfrakturen genannt.

Nach Weise ist ein Fall bekannt, wo ein Knochensequester die Carotis interna usuriert hatte. Die Folge davon war der Verblutungstod. Bosse hat einen Fall beobachtet, wo es zu einer Thrombose der Vena centralis Retinae mit Netzhautblutungen gekommen ist. Auch kann es vorkommen, daß am Unterkiefer die Entzündungsprodukte nicht wie üblich facial durchbrechen, sondern durch das Foramen mandibulare oder durch eigene Fisteln auf die Innenseite des aufsteigenden Astes und von hier in die Fossa pterygomaxillaris geraten. In seltenen Fällen kann es, wie Frey beobachtet hat, zu Halsabszessen und Vereiterung der Ohrspeicheldrüse kommen.

Die Prognose für den Oberkiefer wird allgemein als die günstigere angesehen. Im Säuglingsalter endeten allein von 6 Unterkieferfällen, bei denen der Ausgang bekannt war, 5 mit dem Tod.

Bei hin und wieder vorkommender Unterzahl von Zähnen, wo durch das Röntgenbild, als auch die übrige Anamnese ein Fehlen ausgeschlossen ist, kann unter Umständen auf eine im Säuglings- bezw. Kindesalter verlaufene Kieferosteomyelitis mit sequestrierender Zahnkeimentzündung geschlossen werden.

Es ist mir eine angenehme Pflicht, Herrn Professor Dr. Uffenorde für die gütige Überlassung des Themas, der Krankengeschichten und die liebenswürdige Übernahme des Referates, sowie Herrn Professor Dr. Loebell für die freundliche Unterstützung bei der Anfertigung der Arbeit bestens zu danken.

Schrifttum.

Albers-Schönberg. Eine bisher nicht beschriebene Allgemeinerkrankung des Skelettes im Röntgenbild. Fortschritte auf dem Gebiet der Röntgenstrahlen 11. 1907.

Avellis. Ueber die bei kleinen Kindern ein Kieferhöhlenempyem vortäuschende Tuberkulose des Oberkiefers. Münchner med. Wochenschrift 1898.

Balters. Die Kieferosteomyelitis der Kinder und Säuglinge und ihre Folgen. D. M. f. Z. 1925, 43.

Bäumler. Beitrag zur sequestrierenden Zahnkeimentzündung im Säuglingsalter. Arch. f. Kinderhlkd. 77. 1926.

Bertemes. Ref. Zbl. Hals- usw. Heilkunde 1927, 10.

Blohmke. Vierteljahrsschr. f. Zahnhlk. Jg. 40, H. 1.
Ueber nasale Nebenhöhlenentzündung im Säuglingsalter. Zeitschrift f. Hals- usw. Hlk. 1925, 12.

Bosse. Ueber die Oberkieferosteomyelitis des Säuglings und ihre Bedeutung für den Augenarzt. Arch. f. Ophthalmologie 126. 1931.

Bourraqué. Das Oberkieferempyem beim Säugling, Ref. Ztbl. f. Lar. 1904, 20.

Brasch. Ein Beitrag zur Aetiologie der Kieferosteomyelitis. Dtsche M. f. Z. 1923, 22.

Bronner. Kieferosteomyelitis des Säuglings. Beitr. z. klin. Chir. 1925. 133.
Zur Kieferosteomyelitis des Säuglings. Zentralorg. f. d. ges. Chir. 1925, 31.

Brown Kelly. The so-called „Empyema of the Antrum of Highmore in infants (osteomyelitis of the Superior Maxilla.) The Edinburgh Medical Journal Vol. 58. 1904. S. 302. Ref. Ztrbl. f. Laryngol. 1911. 28. 1914. 30.

Brühl. Beitrag zu den Komplikationen bei Oberkieferhöhleneiterung. Monatsschr. f. Ohrenhlk. 1911, 65.

Burger. Beitrag zur Kasuistik der akuten Osteomyelitis des Oberkiefers bei Säuglingen. Ref. Ztbl. f. Laryngol. 1898, 14.

Cabanus. Osteomyelitis des Oberkiefers und sekundäres Oberkieferhöhlenempyem mit Fistelöffnung an dem linken unteren Augenlid bei einem 8 Tage alten Kind. Ref. Zblt. f. Laryngol. 1907, 23.

Canestro. Ref. Archiv f. Laryngol, 1911, 25.

Cavallaro. Von Zähnen ausgehende Osteomyelitis. D. M. f. Z. 1927, 45.

Collet. Kieferhöhleneiterung beim Neugeborenen. Ref. Ztrbl. f. Hals- usw. Hlkd. 1923, 3.

Dependorf. Akute infektiöse Osteomyelitis des Unter- und Oberkiefers. Samml. klin. Vorträge. 1904—1907. Nr. 440 u. 442.

Dietrich. Ein weiterer Fall von sequestrierender Zahnkeimentzündung. Ztschr. f. Kinderhlk. 1922, 31.

Edel. Albers-Schönbergsche Krankheit und Osteomyelitis des Oberkiefers. Verl. Karger, Berlin NW. 6.
Eidmann. Entwicklungsgeschichte der Zähne des Menschen. Meußer, Berlin 1925.
Esch. Diffuse Osteomyelitis der platten Schädelknochen im Anschluß an Nasennebenhöhlenentzündung. Zeitschrift f. Ohrenheilkunde 1928, 21.
Fernandes. Osteomyelitis des Oberkiefers. Ref. Ztbl. f. Laryngol. 1917, 29.
Finkelstein. Lehrbuch der Säuglingskrankheiten. 2. Aufl. 1921. Sequestrierende Zahnkeimentzündung.
Fischer. Die akute Osteomyelitis purulenta der Kiefer. Festschrift zur 100jährigen Stiftungsfeier des Friedrich-Wilhelm-Instituts 1895.
Fließ. Akute Osteomyelitis des Oberkiefers bei einem 3 Wochen alten Säugling. Archiv f. Kinderhlk. 1912. 57.
Forster. Empyem der Highmorshöhle beim kleinen Kinde. Ref. Ztrbl. f. Laryng. 1908. 24.
François. Die akute Osteomyelitis beim Säugling. Ref. Ztrbl. f. Laryngol. 1915. 31.
Frey. Klinischer Beitrag zur eitrigen Entzündung der Kieferknochen. Beitr. z. klin. Chir. 1931. 153.
Fürst. Vereiterung des Antrums Highmori nach Conjunctivitis gonorrhoica. Archiv f. Kinderhlkd. 1892. 14.
Garré. Osteomyelitis der Kiefer. Handbuch der praktischen Chirurgie. Berlin.
Ueber besondere Formen und Folgezustände der akuten infektiösen Osteomyelitis. Beitr. z. klin. Chir. 1893. 10.
v. Gilse. Ref. Ztrbl. f. Hals- usw. Hlkd. 1925. 12.
Zur Frage der ätiologischen Bedeutung einer Kieferhöhlenentzündung für das Entstehen der sequestrierenden Oberkieferentzündung bei Säuglingen. Archiv f. Ohrenhlkd. 1928. 117.
Goldmann. Die Osteomyelitis des Unterkiefers und ihre tonsilläre Ätiologie. Ztrbl. f. Chir. 1916. 45.
Grunwald. Ref. Ztrbl. f. Hals- usw. Heilkd. 1925. 12.
Hajek. Ref. Ztrbl. f. Hals- usw. Heilkd. 1925. 12.
Nebenhöhlen der Nase. Osteomyelitis des Oberkiefers. Leipzig 1913.
Denker-Kahhler. Handbuch. Fortgeleitete Entzündgn. 1926. 2.
Hauenstein. Ueber Osteomyelitis der Kiefer und ihren Zusammenhang mit dem Zahnsystem. Vierteljahrsschr. f. Zahnheilkde. 1928. 44.
Herzog. Ueber Osteomyelitis im frühesten Kindesalter. Münch. med. Wochenschr. 1898.
Jordan. Die akute Osteomyelitis. Beitr. z. klin. Chir. 1893.
Jorge. Akute Kieferhöhlenentzündung in der ersten Kindheit. Ztschr. f. Kinderhlkd. Ref. 11. 1921.
Kahn. Ueber Nebenhöhleneiterung beim Säugling. Monatsschr. f. Kinderhlkd. 33. 1926. H. 1.
Kalibe. Ueber akute, spontane Osteomyelitis des Unterkiefers. Inaug.-Diss. Halle, 1881.
Kantorowicz. Handwörterbuch der gesamten Zahnheilkunde. Meußer, Berlin.

Kassowitz. Gangränöse Zahnkeimentzündung des ersten Säuglingsalters. Wiener klin. Wochenschr. 1919. 7.
Kettner. Osteomyelitis des Oberkiefers durch mechanische Insulte im Säuglings- u. Kleinkindalter. Münchner med. Wochenschrift 1924. 1.
Killian. Die Erkrankungen der Nebenhöhlen der Nase bei Scharlach. Ztschr. f. Ohrenhlkd. 1908. 56.
Klemm. Beitrag zur Kenntnis der infektiösen Osteomyelitis. Beiträge z. klin. Chir. 84.
Koch. Ueber die Lokalisation der Bakterien, das Verhalten des Knochenmarks und die Veränderung des Knochens, insbesondere der Epiphysen bei Infektionskrankheiten. Ztrbl. f. Bakteriologie u. Infektionskr. 1911. 50.
König. Sequestrierende Zahnkeimentzündung. Ges. f. innere Med. u. Kinderhlkd. Wien, 1922. 1.
Körner. Ueber die Nekrose des Oberkiefers bei Neugeborenen und im frühesten Säuglingsalter. Ztrbl. f. Hals- usw. Heilkunde. 1925. 11.
Kramer. Zur Frage der retinierten und ektobischen Zähne. Inaug.-Diss. Marburg, 1932.
Landwehrmann. Osteomyelitis des Oberkiefers beim Neugeborenen. Ztschr. f. Ohrenhlkd. 1909. 58.
Lessig. Ueber Osteomyelitis und ihre Beziehung zum Kieferhöhlenempyem. Ztschr. f. Ohrenhlkd. 1913. 68.
Lexer. Die Entstehung entzündlicher Knochenherde und ihre Beziehung zu den Arterienverzweigungen der Knochen. Archiv f. klin. Chir. 1903. 71.
Lichtwitz. Akute Osteomyelitis des Oberkiefers eines sogenannten „klassischen" Empyems der Highmorshöhle simulierend. Archiv f. Laryngol. 1898. 7.
Zur Frage der Osteomyelitis. Zahnärztl. Rundsch. 1925. 24.
Loebell. Die Beziehungen der Hals-Nasen-Ohrenheilkunde zur Zahnheilkunde. Kabitsch, Leipzig 1932.
Die Hals-Nasen-Ohrenheilkunde für Studierende der Zahnheilkunde und Zahnärzte. Kabitsch. Leipzig 1930.
Lorey und Reye. Ueber Marmorknochen (Albers-Schönbergsche Krankheit). Fortschritte a. d. Gebiete der Röntgenstrahlen. 30. 1922—1923.
Loser. Die infektiöse Osteomyelitis. Schweizerische med. Wochenschrift 1928. 9.
Loser. Die infektiöse Osteomyelitits. Schweizerische medizin. Wochenschr. 1928. 9.
Lubliner. Ref. Ztrbl. f. Laryngol. 1912. 28.
Mathé. Ueber die Ätiologie der Osteomyelitis der Oberkiefer bei Säuglingen. Ztschr. f. Hals- usw. Hlkd. 1929. 23.
Mayer. Osteomyelitis des Oberkiefers und Orbitalphlegmone bei einem 6 Wochen alten Säugling. Wiener med. Wschr. 1922. 72.
Ref. Ztrbl. f. Laryngol. 1915. 31.
Ref. Ztschr. f. Hals- usw. Hlkd. 1925. 12.
Menzel. Ueber primäre akute Osteomyelitis des Oberkiefers. Ztrbl. f. Laryngol. 26. Archiv f. Laryngol. 1908. 21.
Nord. Die akute Osteomyelitis des Oberkiefers bei Säuglingen. Ztrbl. f. Hals- usw. Hlkd. 1925. 7.

Onodi. Die Nebenhöhlen der Nase beim Kinde. Kabitsch. Würzburg 1911.
Partsch. Die chirurgischen Erkrankungen der Mundhöhle, der Zähne und der Kiefer. Bergmann. Wiesbaden, 1917.
Paunz. Ueber die Nekrose des Oberkiefers bei Neugeborenen und im frühesten Säuglingsalter. Ztschr. f. Hals- usw. Heilkunde. 1925. 11.
Port-Euler. Lehrbuch der Zahnheilkunde. Bergmann, München.
Preysing. Entzündungen in der Schädelhöhle. Zeitschrift f. Ohrenhlkd. 1898. 32.
Riegele. Ueber die Osteomyelitis des Oberkiefers beim Neonatus und jungen Säugling unter besonderer Berücksichtigung der Knochenmarkanlagen. Zeitschrift f. Hals- usw. Heilkd. 1933. 33. 1. H.
Röpke. Beiträge zur Kasuistik der akuten Osteomyelitis des Oberkiefers bei Säuglingen. Ztschr. f. Ohrenhlkd. 1898. 32.
Rosenstein. Totale einseitige Oberkiefernekrose. Deutsche M. f. Z. 1922.
Samenhof. Ein Fall von akuter idiopatischer Knochenentzündung des Oberkiefers. Archiv f. Laryngol. 1909. 22.
Schlemmer. Die Nebenhöhlenerkrankungen im Kindesalter. Archiv f. Laryngol. 1913. 28.
Schliepe. Das Erysipel beim Säugling. Archiv für Kinderheilkunde. 1923. 73.
Schmiegelow. Ueber akute Osteomyelitis des Oberkiefers. Archiv f. Laryngol. 5.
Schubert. Ein Fall von sequestrierender Zahnkeimentzündung. D. M. f. Z. 1923. 17.
Schulze. Das Wesen des Krankheitsbildes der Marmorknochen (Albers-Schönberg). Langenbecks Arch. f. klin. Chir. 118. Bd. 1921.
Seligmann. Bakteriologische Befunde bei Säuglingskrankheiten. Ztrbl. f. Bakteriologie. 1911. 50.
Sobernheim. Die Aetiologie der Osteomyelitis. Schweizerische med. Wochenschr. 1928. 9.
Swoboda. Die gangränöse Zahnkeimentzündung, eine neue als selbständig zu bezeichnende Munderkrankung des ersten Säuglingsalters. Verhandl. d. 21. Vers. d. Ges. f. Kinderheilkde. in Breslau 1904.
Ref. Jahrbuch f. Kinderhlkd. 1904. 60.
Uffenorde. Pathologie und Therapie der serösen Nebenhöhlenentzündung. Ztschr. f. Laryngol. 1929. 17.
Fall von Osteomyelitis bei einem 3jährigen Kinde.
Monatsschr. f. Ohrenhlkd. 1911.
Verletzungen der Nase und ihrer Nebenhöhlen.
Handbuch. Denker-Kahler. 3.
Vignard. Osteomyelitis des Unterkiefers beim Kinde. Archiv f. Kinderhlkd. 1907. 46.
Wagner. Ref. Ztschr. f. Hals- usw. Hlkd. 1925. 12.
Waßmund. Osteomyelitis im Unterkiefer.
Zahnärztliche Rundschau. 1927. 42.
Waton und Aimes. Ref. Osteomyelitis beim Kinde. Zentralorgan f. d. g. Chir. 1922. 15.

Weill. Die Kieferhöhlenentzündung beim Säugling. Ref. Ztrbl. f. Hals- usw. Hlkd. 1923. 2.
Weinberg. Ein Beitrag zur Kasuistik des Unterkiefers. Inaug.-Diss. Berlin, 1919.
Weise. Zur Kasuistik der Osteomyelitis der Oberkiefer. Ztschr. f. Ohrenhlkd. 1913. 69.
Ueber Osteomyelitis des Oberkiefers, besonders im frühesten Säuglingsalter. Med. Diss. Rostock, 1907.
v. d. Wildenberg. Ref. Ztrbl. f. Laryngol. 1906. 22. Ref. Ztschr. f. Ohrenhlkd. 1907. 54.
Williger. Akut entzündliche Erkrankungen der Kiefer ohne erkennbare Eintrittspforte. Korrespondenzbl. f. Zahnärzte 1913. 3.
Zahnärztliche Chirurgie. Klinkhardt. Leipzig, 1923.
Wüstmann. Ein Fall von Osteomyelitis des Oberkiefers. Ztschr. f. Ohrenhlkd. 1910. 61.
Zarfl. Sequestrierende Zahnkeimentzündung im frühesten Säuglingsalter. Ztschr. f. Kinderhlkd. 1920. 25.
Nekrotisierende Zahnkeimentzündung im frühesten Säuglingsalter. Mitt. d. Ges. f. inn. Med. u. Kinderhlkd. Wien 1913. 5.
Ref. Bericht über zwei Fälle von nekrotisierender Zahnkeimentzündung. Münchner med. Wochenschr. 1913. 10.

Lebenslauf.

Ich, Hans Koch, wurde am 20. 2. 1906 als Sohn des Kunstmalers Karl Koch in Kassel geboren. Ich bin preußischer Staatsangehöriger und ev.-luth. Konfession. Nach Besuch der Vorschule in Kassel von Ostern 1913 bis 1916 erhielt ich meine weitere Ausbildung auf der Oberrealschule 1 und der Oberrealschule 2 daselbst und bestand 1927 meine Reifeprüfung. Von Ostern 1927 bis 1931 besuchte ich die Universität in Göttingen, wo ich am 26. 2. 1930 meine zahnärztliche Vorprüfung ablegte. Das Studium setzte ich in Marburg a. L. fort. Hier bestand ich am 18. 11. 1932 das zahnärztliche Staatsexamen. Anschließend beschäftigte ich mich weiter mit meiner Dissertation.

Meine akademischen Lehrer waren die Herren Professoren und Dozenten: Dr. Arndt, Dr. Baur, Dr. Boeminghaus, Dr. Brednow, Dr. Fuchs, Dr. Gruber, Dr. Handovsky, Dr. Hauberrisser, Dr. Holtz, Dr. Jensen, Dr. Kunzendorf, Dr. Loebell, Dr. Pfannenstiel, Dr. Pohl, Dr. Rebel, Dr. v. Reckow, Dr. Riecke, Dr. Schubert, Dr. Seidel, Dr. Seulberger, Dr. Stadtmüller, Dr. Uffenorde, Dr. Versé, Dr. Voigt, Dr. Wiedhopf, Dr. Windaus, Dr. Ziebe.